Neinvazivni adhezivni radovi (Tehnika trake – direktna estetika)

3D kompozit – zatvaranje dijasteme i biomimetički efekti

Ulf Krueger-Janson, Frankfurt am Main, Njemačka

Adhezivni radovi često su najlakši način ispravljanja estetski neodgovarajućih položaja zuba. Ovaj postupak uključuje brzu i jednostavnu metodu, koja omogućuje izradu radova usklađenih proporcija. Ovaj isključivo dodatni tretman je vrlo dobro prihvaćen kod pacijenata, jer mu je rezultat brza i estetski ugodna promjena. Postupak korak po korak za izradu prirodnog izlaznog profila opisan je u nastavku. Glavni alati su silikonski index i prozirna matrična traka.

Izrada mock-upa za vizualizaciju krajnjeg rezultata i izrada silikonskog ključa

Za postizanje proporcija prirodnog izgleda, nužno je pripremiti mock-up. Priprema se kako slijedi: kompozitni akrilaz u boji opakerskog dentina nanosi se na nekondicioniranu (nejetkanu ili nespajanu) zubnu površinu (slika 2). Nakon svjetlosne polimerizacije vidi se je li odabir boje točan i može li se prilagoditi završnom radu. Kako bi radovi bili prirodnog izgleda, omjeri duljine i širine trebaju se već vizualizirati mock-upom. Proporcije zuba antagonista mogu se oponašati i po potrebi ispraviti. Završno se izrađuje otisak mock-upa s lingvalne /

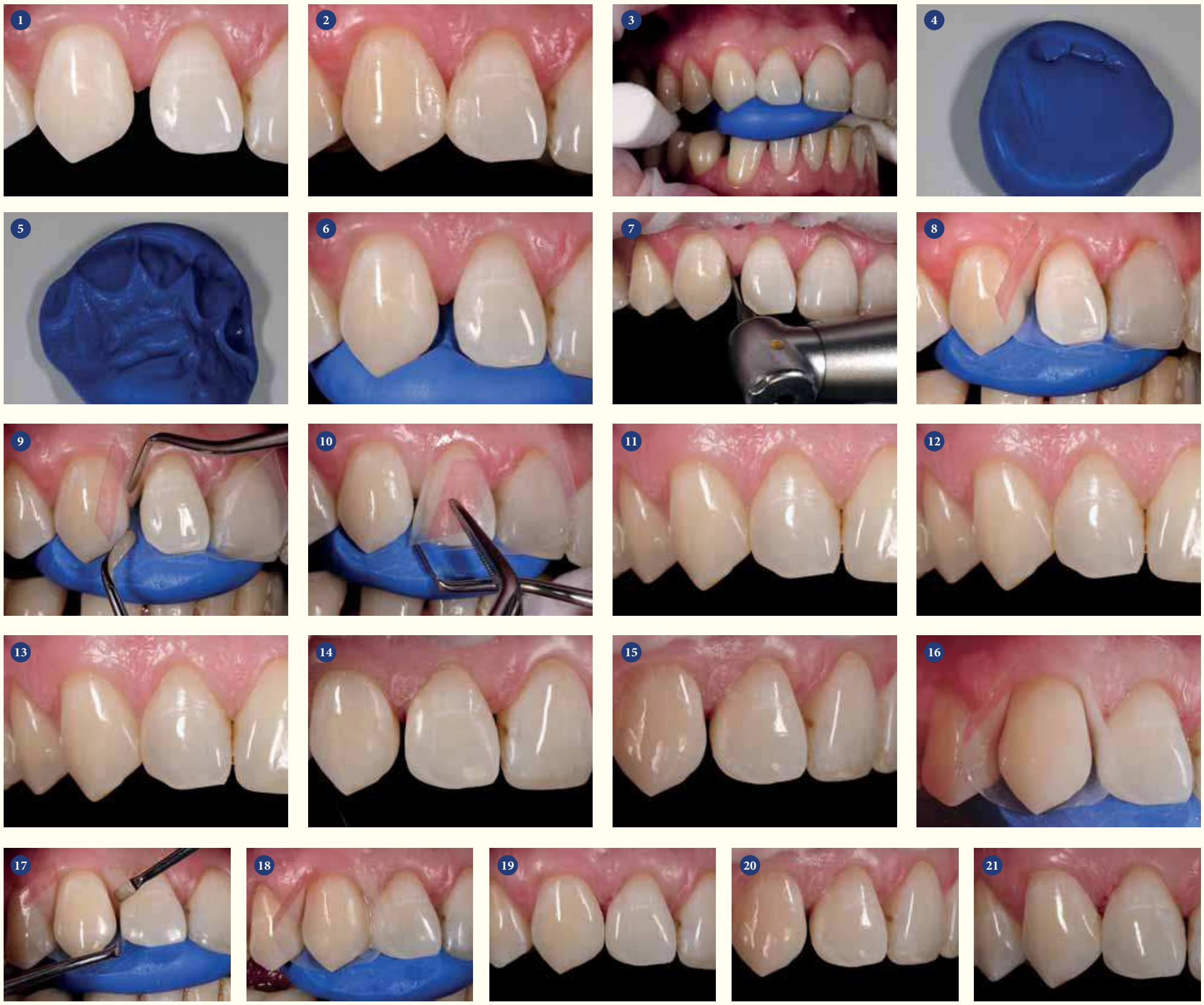

Slika 1: Početni izgled interdentalne dijasteme između zubi 12 i 13. Slika 2: Kompozitna boja dentin AO3 koristi se za izradu mock-upa. Uloga mock-upa je vizualizirati rezultat terapije te izraditi silikonski ključ koji se koristi kao dizajnerski alat. Slika 3: Otisak palatinalnog i incizalnog područja iz silikona. Pacijentica grize na vaterolu postavljenu u stražnjem području. Slika 4: Palatinalna površina i interdentalne strukture jasno su vidljivi na silikonskom ključu. Slika 5: Zagriz na stražnju stranu silikonskog ključa sa suprotnim zubima, što će osigurati točno repozicioniranje ključa. Slika 6: Repozicioniranje silikonskog ključa nakon odstranjenja mock-upa. Otisak interdentalnih područja jasno je vidljiv. Slika 7: Caklina se hrapavi oscilirajućom EVA glavom. Slika 8: Prozirna traka postavlja se u sulkus i oko palatinalne strane zuba. Optimalno postavljanje silikonskog ključa može se osigurati molbom pacijentu da zagrize u već izrađeni otisak na stražnjoj strani silikona. Slika 9: Zagrizom se fiksira silikonski ključ. Heidemannovom špatulom otvara se područje. Slika 10: Nanosi se tekući kompozit te se traka uvlači u željenom smjeru pomoću kliješta. U incizalnom području kompozit se oblikuje vrhom sonde. Slika 11: Završni sloj Junior Enamel boje. Slika 12: Oblikovanje pomoću EVA instrumenata. Slika 13: Izgled incizalnih struktura. Slika 14: Uvećani zub. Slika 15. Proporcije prirodnog izgleda s padajućim distalnim incizalnim bridom. Incizalna širina je stoga vizualno smanjena. Slika 16: Fiksiranje trake. Slika 17: Otvaranje interdentalnog područja. Slika 18: Nanošenje tekućeg kompozita boje AO3. Slika 19: Završeni i polirani radovi. Interdentano kontaktno područje je nadomješteno. Slika 20: Šira perspektiva pokazuje harmoničnu integraciju izrađenog kompozitnog rada. Slika 21: Slika 6 tjedana nakon terapije. Potpuno zatvaranje interdentalnog razmaka uz anatomsko oblikovanje interdentalne papile. Incizalni rub je modificiran kako bi se u obzir uzele funkcijske kretnje. Prilagodba boje na okruženje izgleda vrlo prirodno.

palatinalne strane (slika 3), kako bi se postigao dizajnerski alat poznat kao silikonski ključ/indeks (slika 4). Silikonski ključ pokazuje palatinalna područja mock-upa. Stoga je važno osigurati da se palatinalne te osobito interdentalne strukture oblikuju sukladno anatomskim kriterijima, čak i tijekom preparacije mock-upa. Za postizanje boljeg prianjanja i položaja silikonske matrice za kasniju fazu terapije, pacijent treba zagristi dvije vaterole u stražnjem području. Pacijentica može također zagristi direktno o stražnju stranu silikonskog ključa (slika 5), kako bi se osiguralo bolje repozicioniranje.

Važno je osigurati da se palatinalne te osobito interdentalne strukture oblikuju sukladno anatomskim kriterijima, čak i tijekom preparacije mock-upa

Interdentalna područja treba precizno oblikovati, budući da imaju važnu ulogu u kasnijoj izradi izlaznog profila. Kada se provjeri silikonski ključ za osiguranje savršenog položaja (slika 6), ti se anatomski elementi mogu revidirati. Središnja linija te linije oblika trebaju biti jasno vidljive.

Neinvazivno zatvaranje dijasteme postupkom za kompozit

Za preparaciju rada, vestibularne i interdentalne površine zubi ohrapavljane su oscilirajućom EVA glavom, kako bi se povećalo adhezivno spajanje te odstranile nečistoće ili demineralizirane caklinske strukture (slika 7). Pomoću finog dijamantnog svrdla premazanog samo na jednoj strani, malo subgingivno područje također se može ohrapaviti. To treba izvršiti bez iritacija ili krvarenja gingive. Nakon toga slijedi retrakcija gingive. Kako bi se omogućio rad bez iritacija, potreban je retrakcijski konac veličine 0. Sljedeći korak je postavljanje prozirne matrice oko zuba koji se nadomješta (slika 8).

Prozirna traka se utisne u sulkus dalje od palatinalne strane pomoću silikonskog ključa na zubu. Prethodno se silikonski ključ prilagodi u incizalnom području kako bi se spriječila deformacija trake.

Distalna papilla zuba 12 se pomiče primjenom pritiska. (slika 9) Tako se stvara otvoreni prostor za izradu novog, šireg izlaznog profila. Jetkanje se provodi sukladno uputama proizvođača. Gel za jetkanje se nanosi kistom na uske prostore oko trake kako bi se omogućilo optimalno jetkanje na svim površinama. Isti postupak koristi se za spajanje. Nakon kondicioniranja, traka se utisne u željeni položaj pomoću Heidemannove špatule te se nanese prvi sloj tekućeg materijala opakerske dentinske boje (G-aenial Universal Flo AO3, GC) (slika 10). Vrhom sonde materijal se prvo postavi na palatinalnu površinu te se zatim nanosi na interdentalno područje. Važno je osigurati da se ne nanosi previše materijala, kako bi se omogućilo nanošenje novog sloja kompozita. Budući da silikonski ključ drži traku, može se povući u željeni položaj uz pomoć pincete.

Oblik kompozita u incizalnom području može se modificirati sondom. Kako je prikazano na slici 10, materijal se također može prilagoditi u subgingivnom području.

Time je završen primarni izgled izlaznog profila. Sljedeći materijal koji se nanosi je sloj opakne dentinske boje AO3 kompozita u obliku paste (G-ænial Anterior, GC), čime se završava distalni dio rada. Završni sloj kompozita izrađuje se pomoću polutranslucentnog materijala, u ovom slučaju JE Junior Enamel boje (G-ænial Anterior, GC). Taj polutranslucentni sloj oponaša bjelkasto translucentno područje u aproksimalnim područjima prirodnih zubi (slika 11).

Završni oblik se izrađuje EVA instrumentom, te se rad polira. Taj postupak uzrokuje atraumatsku transformaciju interdentalne papile. Čak i nakon poliranja nije utvrđena iritacija tkiva (slika 14 i 15).

Za zub 13 širenje se provodi istom tehnikom. Traka se ponovno omota oko zuba (slika 16 i 17) te se fiksira pomoću silikonskog ključa. Tekući materijal također se nanosi na mezijalno područje i postavlja pomoću trake (slika 18). Nakon poliranja može se ocijeniti boja. Budući da zub dehidrira tijekom procesa restauracije, zubna struktura će izgledati svjetlija na kraju terapije u usporedbi s prirodnim zubom. Konačni rezultat nakon 6 tjedana (nakon rehidratacije) pokazuje dobru prilagodbu boje.

Ovaj direktni i neinvazivni pristup (tehnika trake – direktna estetika) nudi brze rezultate i pokazao je savršenu estetsku integraciju.

Važno je osigurati da se ne nanosi previše materijala, kako bi se omogućilo nanošenje novog sloja kompozita

Zaključak

Nadomještanjem incizalnih bridova oba zuba, mogle su se rekonstruirati idealne proporcije. Širenje i zatvaranje interdentalnog prostora neupadljivo integrira zubno okruženje. Uz kombinaciju tekućeg kompozita i kompozita u obliku paste i kreativne tehnike, postupak nadomještanja postao je brz i praktičan. Omogućujući bolju prilagodbu kompozita subgingivnom području, tehnika trake omogućila je izradu prirodnog izlaznog profila. Ovaj direktni i neinvazivni pristup (tehnika trake – direktna estetika) nudi brze rezultate i pokazao je savršenu estetsku integraciju.

"Objavljeno u GC Get Connected4 IDS 2015, ljubaznošću dr. Ulf Krueger-Janson." DT

O AUTORU:

Ulf Krueger-Janson
je potpredsjednik Njemačkog društva za restaurativnu i regenerativnu stomatologiju. Ulf Krueger-Janson je certificirani član Europskog društva CD-a, član je "Nove Grupe " i drugih skupina eksperata, kao što su Njemačko udruženje za estetiku (DGÄZ) te Njemačko udruženje za konzervativnu stomatologiju (DGZ). Ima više od 15 godina iskustva u radu sa sustavima iz pune keramike i kompozitnim tretmanima. Uporaba inovativnih digitalnih tehnika za pronalaženje rješenja i planiranje terapije trenutačno su u fokusu njegove dentalne metodologije. Autor je različitih međunarodnih publikacija te je niz godina trener i predavač kod kuće i u inozemstvu. Docent je za magistarski studij (MSc). U 2010. godini objavio je knjigu 3D kompozit.