

Neu: Laserbasierte Straffung des Gaumensegels

SNORE3 ist eine neue diodenlaserbasierte Anti-Schnarch-Therapie ohne Schmerzen, Narben und Anästhesie. Von Dr. Darius Moghtader, Oppenheim.

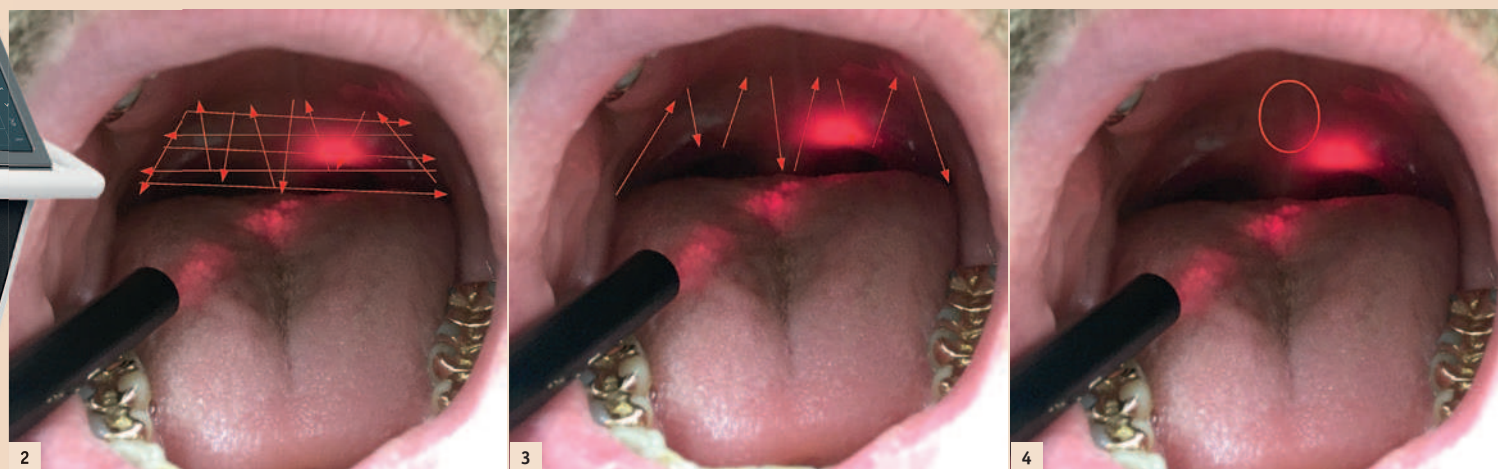


Abb. 1: claros-Diodenlaser. – Abb. 2: Erste Sitzung: Wechsel zwischen vertikalen und horizontalen Bewegungen. – Abb. 3: Zweite und dritte Sitzung: Vertikale Bewegungen auf dem weichen Gewebe. – Abb. 4: Laserbehandlung des ovalen Fensters (Triggerareal).

änderung, eine Anhebung des Gaumensegels, im Rachen sieht. Es gibt Patienten, die über eine erfolgreiche Therapie berichten, obwohl es nach der Laserbehandlung zu keinem sichtbaren „Lifting“ gekommen ist. Die Kollagenfasern im

Gewebe scheinen so gefestigt worden zu sein, dass keine Vibrationen mehr entstehen. Da sich das Gewebe langfristig auch wieder „aushängen“ kann, empfiehlt sich eine halbjährliche Kontrolle, um ggf. rechtzeitig eingzugreifen. Ausgenommen von der Anti-Schnarch-Therapie ist die obstruktive Schlafapnoe, die mit Atemaussetzern einhergeht. Patienten, die unter dieser schwerwiegenden Erkrankung leiden, können mit der hier vorgestellten Methode nicht behandelt werden. Bei Verdacht auf Schlafapnoe muss nach Überweisung an den HNO-Arzt eine Untersuchung im Schlaflabor erfolgen. Das Schnarchen kann mit dem Verfahren allerdings geringer werden

Schnarchgeräusche werden oft in den oberen Atemwegen einer schlafenden Person erzeugt. Schuld sind meist zu enge Atemwege, durch die sich die Luft zwängen muss. Sind die Gewebe im Rachen zu schlaff, vibrieren Gaumensegel und Zäpfchen lautstark mit dem Atem. Zur Behandlung von primären schlafbezogenen Atemstörungen stehen diverse konventionelle Methoden mit unterschiedlichster Invasivität zur Verfügung. Sie zielen vor allem auf die Stabilisierung des Gaumensegels (Radiofrequenztherapie, Injektionen ins Gewebe) oder auf eine Wiederherstellung der freien Atmung durch die Vorverlagerung des im Schlaf nach hinten fallenden Unterkiefers (Protrusionsschienen, bewegliche intraorale Therapiegeräte) ab. Es gibt auch invasive Operationsmethoden, die zum Beispiel bei Kieferanomalien und HNO-Veränderungen zur Anwendung kommen (chirurgische Gaumensegelstraffung, Gaumennahtverengung, Mandel- oder Polypen-OP, operative Ober-/Unterkiefer-Verlagerung).

Deutliche Reduktion des Schnarchens durch Laserlicht

Eine neue Anti-Schnarch-Methode bei Verengungen im Rachenraum stellt die SNORE3-Therapie mit dem ultrakurzgepulsten claros-Diodenlaser der elxxion AG dar. Hierbei wird im Non-Kontakt-Modus auf das Innere des Gaumensegels mit einer Wellenlänge von 810 nm eingewirkt und das weiche Gaumensegel gestrafft. Der Patient spürt außer einer eventuellen leichten Erwärmung nichts, somit wird auch keine Anästhesie benötigt.

Die Erfolgsrate dieser Methode liegt bei circa 75 Prozent. Mehr als zwei Drittel der Patienten, die ohne begleitende Erkrankungen schnarchen („normales primäres Schnarchen“), kann mit der Therapie geholfen und eine deutliche Reduktion des Schnarchens erzielt werden. Dabei ist es für den Erfolg nicht unbedingt ausschlaggebend, ob man eine Ver-

änderung des Gaumensegels durch den notwendigen Überdruck mittels einer Atemmaske nach Kontrolle im Schlaflabor reduziert werden. Da die Straffung des Gewebes mithilfe des Laserlichts ein nichtinvasives Verfahren darstellt, ist es durch das Zahnheilkundengesetz abgedeckt und kann daher von allen Zahnärzten angewendet werden. Die Zulässigkeit der Laserbehandlung des Gaumensegels durch den Zahnarzt wurde von einer renommierten Rechtsanwaltskanzlei geprüft und in einem Rechtsgutachten bestätigt. Einzige Voraussetzung: Der Zahnarzt muss vorher an einem zertifizierten Seminar vom Hersteller (elxxion AG) teilnehmen.

Drei Sitzungen für einen gesunden Schlaf

Wie sieht nun eine Behandlung aus? Am Anfang steht eine gründliche Anamnese. Mithilfe eines Fragebogens werden die wichtigsten Risikofaktoren beim Patienten abgefragt, um das Risiko für eine obstruktive Schlafapnoe evaluieren zu können. Der Patient wird darüber aufgeklärt, wie die Behandlung abläuft, welche Kosten auf ihn zukommen und wie die Erfolgschancen aussehen.

Wenn der Patient einverstanden ist, wird er in einem 45-Grad-Winkel in den Behandlungsstuhl gesetzt, ein Abbruchsignal vereinbart und das Programm mit der Schlüsselkarte im Diodenlaser gestartet. Das Protokoll sieht drei Behandlungen innerhalb von drei Wochen vor. Jede Sitzung dauert mindestens 20 Minuten und wird in vier Fünf-Minuten-Blöcke mit je einer Minute Pause unterteilt. So kann der Patient zwischendurch die Kaumuskulatur entspannen oder auch den Mund spülen. Nach fünf Minuten wird jeweils die Seite gewechselt, damit das Gewebe gleichmäßig behandelt wird. Um eine gleichförmige Energieverteilung zu erhalten und die Wärmeentwicklung des Gewebes möglichst niedrig zu halten, wird in der ersten Sitzung zwischen vertikaler und horizontaler Bewegung gewechselt. Die Führungsgeschwindigkeit des Handstücks sollte bei circa 1 cm pro Sekunde liegen, damit die Energie genügend Zeit hat, in das Gewebe einzudringen. Nach der ersten Sitzung ist bei den meisten Patienten wenig zu sehen, der Erfolg stellt sich erfah-

rungsgemäß erst später ein. In der zweiten und dritten Sitzung sollten kleine vertikale Bewegungen am Rand des Gaumensegels und auf der Uvula ausgeführt werden. Dadurch wird das Laserlicht auf das besonders weiche Gewebe konzentriert, denn nur das sollte therapiert werden. Drei Minuten der Behandlungszeit sollten auf das Triggerareal oberhalb der Uvula verwendet werden – ein Bereich, der sehr viele Vibrationen erzeugt. Hier lassen sich mit dem Laser sehr schnell gute Ergebnisse erzielen.

den. Das Protokoll wird fortlaufend weiterentwickelt. Vielleicht lässt sich die Gewebestraffung in Zukunft auch in der Anti-Falten-Therapie, bei sehr weichem Gingivagewebe oder sogar in der Sportmedizin einsetzen.

Fazit

Der Dentallaser eröffnet Zahnmedizinern neue Möglichkeiten. Die laserbasierte Anti-Schnarch-Therapie ist eine Erweiterung des Therapiebereichs für Laserindikationen und bietet zum einen Zahnärzten

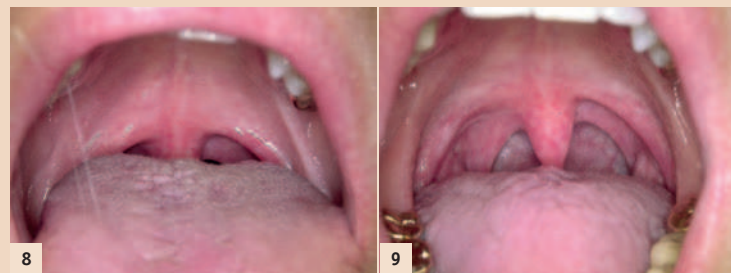


Abb. 8: Direkt nach der zweiten Sitzung: Das Gaumensegel hat sich noch weiter zurückgezogen. – Abb. 9: Direkt nach der dritten Sitzung: Das Gewebe hat sich nochmals stark zurückgezogen und der Patient kann wieder schnarchfrei durchschlafen. Interessanter Nebeneffekt: Beim Sport bekommt er nun mehr Luft und hat damit eine bessere Sauerstoffversorgung.

Sollte die dritte Behandlung zu keiner ausreichenden Verbesserung der Situation geführt haben, kann ein weiterer Termin mit dem Patienten vereinbart werden.

Hohe Laserenergie mit einer variablen Pulsfrequenz

810 nm ist eine der am häufigsten untersuchten Wellenlängen und wissenschaftlich anerkannt. Der Vorteil des hier beschriebenen Diodenlasers liegt vor allem in der Kombination aus hoher Laserenergie mit ultrakurzer Pulsdauer (Hochpulstechnologie). So arbeitet das Gerät mit bis zu 50 Watt und einer variablen Pulsfrequenz bis zu 20.000 Hz bei geringer Eindringtiefe absolut schonend im Weichgewebe. Durch die kurzen Pausen zwischen den Pulsen kann sich das Gewebe wieder abkühlen. So kommt es trotz der hohen Energiedichte zu keiner sichtbaren Gewebeveränderung, nur zu einer Straffung, Festigung und damit Anhebung des Gaumensegels. Würde die Therapie mit einem nichtgepulsten Laser durchgeführt werden, würde das Gewebe verbrennen. Die hier beschriebene Lasertherapie ist ein neues Verfahren, kann aber problemlos von allen Zahnärzten angewendet wer-

einen guten Einstieg in die Laser-Zahnheilkunde und zum anderen die Möglichkeit, dem Patienten diese moderne Behandlungsmethode positiv näherzubringen. Für die Patienten ist es eine angenehme Therapie, die ihnen ohne Stress, Spritze, Narben und Blutungen, wie bei chirurgischen Eingriffen, schnell und schonend wieder zu einem gesunden Schlaf und einem neuen Lebensgefühl verhelfen kann. [DT](#)

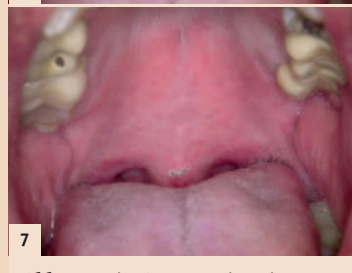
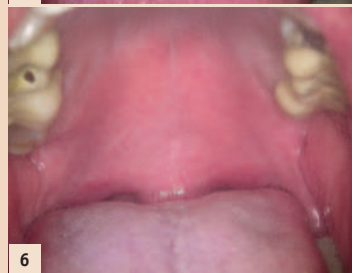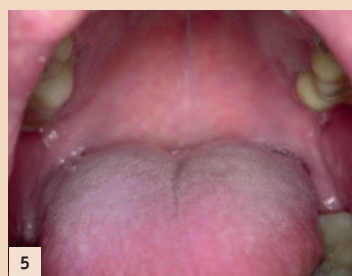



Abb. 5: Die Ausgangssituation: Der Rachenraum des Patienten ist verengt. – Abb. 6: Direkt nach der ersten SNORE3-Sitzung: Keine sichtbare Veränderung des Gewebes, am unteren Rand ist bereits ein leichtes Lifting zu erkennen. – Abb. 7: Nach einer Woche: Ein weiterer Rückzug des Gaumensegels ist zu erkennen.



Dr. med. dent.
Darius Moghtader

In den Weingärten 47
55276 Oppenheim
Tel.: +49 6133 2371
dr-moghtader@hotmail.de
www.oppenheim-zahnarzt.de