

Weichgewebemanagement in der endodontischen Mikrochirurgie

Moderne Verfahren führen zu günstigeren langfristigen Therapieergebnissen. Von Dr. med. dent. Francesco Maggiore, Aschaffenburg.

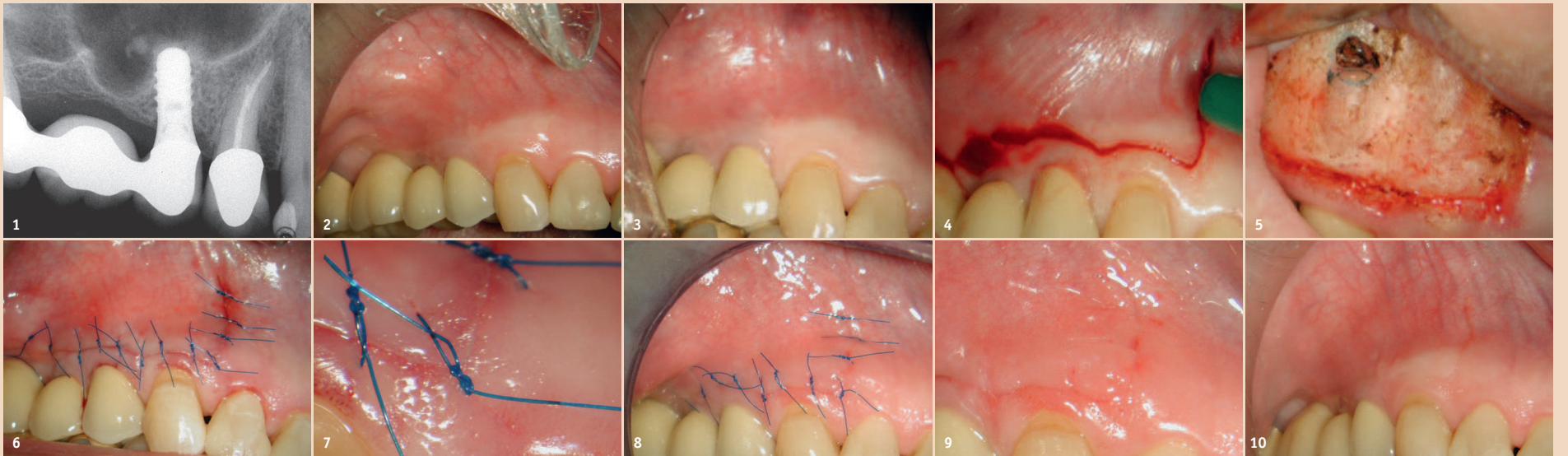


Abb. 1: Präoperatives Röntgenbild von Zahn 14. Der Zahn war auffällig und perkussionsempfindlich. – Abb. 2: Klinische präoperative Aufnahme des Weichgewebes. – Abb. 3: Paramarginale Aufklappung im Winkelschnitt, um das apikale Drittel des Zahnes 14 anheben und behandeln zu können. – Abb. 4: Intraoperative Aufnahme des resezierten Zahnes. – Abb. 5: Synthetische Einzelnähte 6.0 wurden verwendet, um die ursprüngliche Position der Klappe zu sichern. – Abb. 6: Beachten Sie die Adaptation der Wundränder am Kontakt zwischen dem vertikalen und dem horizontalen Schnitt (10X) – Abb. 7: Bei der Nahtentfernung (72 Stunden nach der Operation) zeigt das Gewebe eine gute Heilung. – Abb. 8: Klinische Aufnahme des Weichgewebes unmittelbar nach der Nahtentfernung. – Abb. 9: Kontrolle des Weichgewebes zwei Monate nach der Operation. – Abb. 10: Kontrolle des Weichgewebes vier Monate nach der Operation. Vertikale und horizontale Schnitte sind kaum erkennbar.

Die moderne endodontische Mikrochirurgie unterscheidet sich in vielerlei Hinsicht drastisch von der traditionellen Wurzelspitzenresektion.

Kernelemente heutiger mikrochirurgischer Verfahren, die zu günstigeren langfristigen Therapieergebnissen führen können, sind zum Beispiel:

- die 3-D-Cone-Beam-Technologie,
- das verbesserte Verständnis physikalischer Grundlagen des Weichgewebes,
- die optimale Vergrößerung und Beleuchtung durch ein operatives Mikroskop,

- die konservative Osteotomie und Wurzelresektion,
- das mikroskopische Management des apikalen Drittels,
- der Einsatz von ergonomischen mikrochirurgischen Instrumenten wie Mikrosiegeln und Ultraschallspitzen,
- die Verwendung von biokompatiblen und biokeramischen Materialien.

Insbesondere die richtige Lappengestaltung und das Weichgewebemanagement gehören zu den wichtigsten Elementen der kontemporären endodontischen Mikro-

„Die zu verwendende Lappenform hängt hauptsächlich von der Länge der Wurzeln, der Nähe zu anatomischen Strukturen und der Erreichbarkeit des apikalen Bereichs der behandelten Zähne ab.“

chirurgie. Die Lappengestaltung und -elevation dienen hauptsächlich dazu, einen adäquaten chirurgischen Zugang zur Knochen- und Wurzelstruktur zu gewährleisten und eine narbenfreie Weichgewebeheilung zu fördern. Dabei sollten der Lappentwurf und die Höhe so beschaf-

fen sein, dass Schäden an benachbarten kritischen anatomischen Flächen verhindert werden. Die am häufigsten angewendeten Lappenformen in endodontischen mikrochirurgischen Verfahren sind die para-marginale und die intra-sulkuläre Form, wobei der Umriss entweder dreieckig oder rechteckig sein kann.

Optimale Ergebnisse

Nach der Durchführung des apikalen Eingriffs müssen die Neupositionierung und die Naht des erhöhten Weichgewebes unter großer Sorgfalt erfolgen. Ein optimales ästhetisches Ergebnis der Weichgewebemanipulation hängt von mehreren Faktoren ab. Entscheidend sind der parodontale Biotyp des Patienten, die Art der Inzision, die Auswahl der Instrumente, die konkrete Erhöhung und das Zurückziehen des Lappens sowie die sorgfältige Angleichung und die richtige Nahttechnik.

Bei der endodontischen Mikrochirurgie sind die am häufigsten verwendeten Nahttechniken die Einzelknoten- und die kontinuierliche Schlingnaht.

Synthetische Monofilamentnähte in der Stärke 5.0, 6.0 oder 7.0 werden im Allgemeinen verwendet, um den Lappen zu sichern.

Die Abbildungen 1 bis 10 zeigen einen klinischen Fall der Weichgewebheilung nach einer endodontischen Mikrochirurgie am Zahn 14. [DT](#)

Lappenform

Die zu verwendende Lappenform hängt hauptsächlich von der Länge der Wurzeln, der Nähe zu anatomischen Strukturen und der Erreichbarkeit des apikalen Bereichs der behandelten Zähne ab. Bei einem Eingriff im Frontzahnbereich ist aufgrund der Position der Wurzeln und der Wurzelspitzen ein direkter und unkomplizierter Zugang zur apikalen Läsion notwendig. Darüber hinaus spielt hier die Ästhetik des Weichgewebes eine wichtige Rolle. Diese nimmt im molaren Bereich eine eher untergeordnete Stellung ein. Hier liegt der Schwerpunkt auf einem leichten und ausreichenden chirurgischen Zugang zu den Wurzelspitzen, um einen schnellen und komplikationsfreien endodontischen Eingriff zu ermöglichen.

Paramarginale Lappen und Schnitte auf der Ebene der Papille werden vorzugsweise unter Verwendung einer Mikroklänge durchgeführt, die den Vorteil hat, Traumata zu minimieren – insbesondere bei dünnem oder schlecht keratinisiertem Gewebe. Die Verwendung einer Mikroklänge vermindert darüber hinaus die Bildung von Narben, etwas, das besonders wichtig ist, wenn die Operation an den Frontzähnen durchgeführt wird oder Ästhetik eine Hauptrolle spielt.

Kontakt



Dr. med. dent. Francesco Maggiore

Herstattstraße 35
63739 Aschaffenburg, Deutschland
Tel.: +49 6021 22671
fmaggiore@hotmail.com



ANZEIGE

ZWP ONLINE NEWSLETTER

Das wöchentliche Update mit News aus der Dentalwelt und -branche

www.zwp-online.info

JETZT NEWSLETTER ABONNIEREN!



ZWP ONLINE

Das führende Newstoportal der Dentalbranche

