

Therapie der Periimplantitis durch Biofilmmanagement und Bone Modeling

Dr. Ronald Möbius, M.Sc. (Parodontologie), Brüel, erklärt die Sinnhaftigkeit einer Periimplantitisbehandlung mit Therapie des Knochenstoffwechsels.

Zahnimplantate sind eine Erfolgsgeschichte. In Deutschland werden pro Jahr 1,4 Millionen Implantate gesetzt. Wie der BARMER-Report 2017 ganz klar zeigt, funktioniert unsere systematische Parodontitis-(PA-)Therapie nicht. Viele Zahnärzte geben indessen Implantaten den Vorzug.²³ Je größer die Zahl der Patienten mit Zahnimplantaten wird, desto deutlicher wird jedoch das Problem der Periimplantitis. Prof. Dr. Thomas Imfeld/Zürich spricht bereits von einem GAU, der auf uns zukommt. Dr. Georg Bach, Vorstandsmitglied der Deutschen Gesellschaft für Zahnärztliche Implantologie, spricht sogar von einem Tsunami. Zurzeit verbringen viele der parodontologisch spezialisierten Praxen mehr als 50 Prozent ihrer Tätigkeit mit implantologischen Leistungen.²³

Implantate – Problemdarstellung

Implantate sind und bleiben Fremdkörper. Es erfolgt lebenslang eine unterschwellige körpereigene Fremdkörperreaktion. Implantate sind im Gegensatz zu Zähnen ohne Eigenbeweglichkeit fest im Knochen inkooperiert und auf einen ausgeglichenen Knochenstoffwechsel angewiesen. Defizite im Knochenstoffwechsel führen zu einem negativen Knochenstoffwechsel und einer vermehrten Aktivierung der Osteoklasten. Durch die vermehrte Osteoklastenaktivität verschlechtert sich die Knochenqualität, und der marginale Bereich zeigt einen periimplantären krestalen Knochenverlust.

An der Durchtrittsstelle eines dentalen Implantates zur Mundhöhle bildet sich ein Gewebeabschnitt, der im Aufbau dem entsprechenden Bereich am Zahn gleicht.²⁴ Herman et al. geben für die biologische Breite am Implantat durchschnittliche Werte von 3,0 mm an.³ Zahn und Implantat unterscheiden sich voneinander. Der Zahn ist über bindegewebige Befestigungsstrukturen mit der Alveole und den Nachbarzähnen mit einem Faserapparat verbunden.²⁶ Am Implantat hingegen besteht nur eine Adhäsion über Hemidesmosome.² Diese Verbundosteogenese wäre aber schon der Maximalerfolg, in der Regel wird nur eine Kontaktosteogenese erreicht.²⁵

Die Zahnfleischtasche ist geschützt durch Sulkusflüssigkeit. Die gingivale Sulkusflüssigkeit ist ein Serumtranssudat und Exsudat. In einer 5 mm-Tasche wird es ungefähr 40 Mal pro Stunde ersetzt.⁵ Das Implantat hat keine Sulkusflüssigkeit. Hier steht die Speichelflüssigkeit, sie wird nicht bewegt oder ausgetauscht. Vorstellbar ist dies wie eine Blumenvase, in der das Blumenwasser zu lange nicht gewechselt wird. Das Implantat steht in seiner eigenen fauligen Flüssigkeit, die nicht bewegt wird.

Des Weiteren gibt es eine Vielzahl mehr an Ursachen, die zur Periimplantitis führen können. Nur die wenigsten Zahnarztpraxen sind

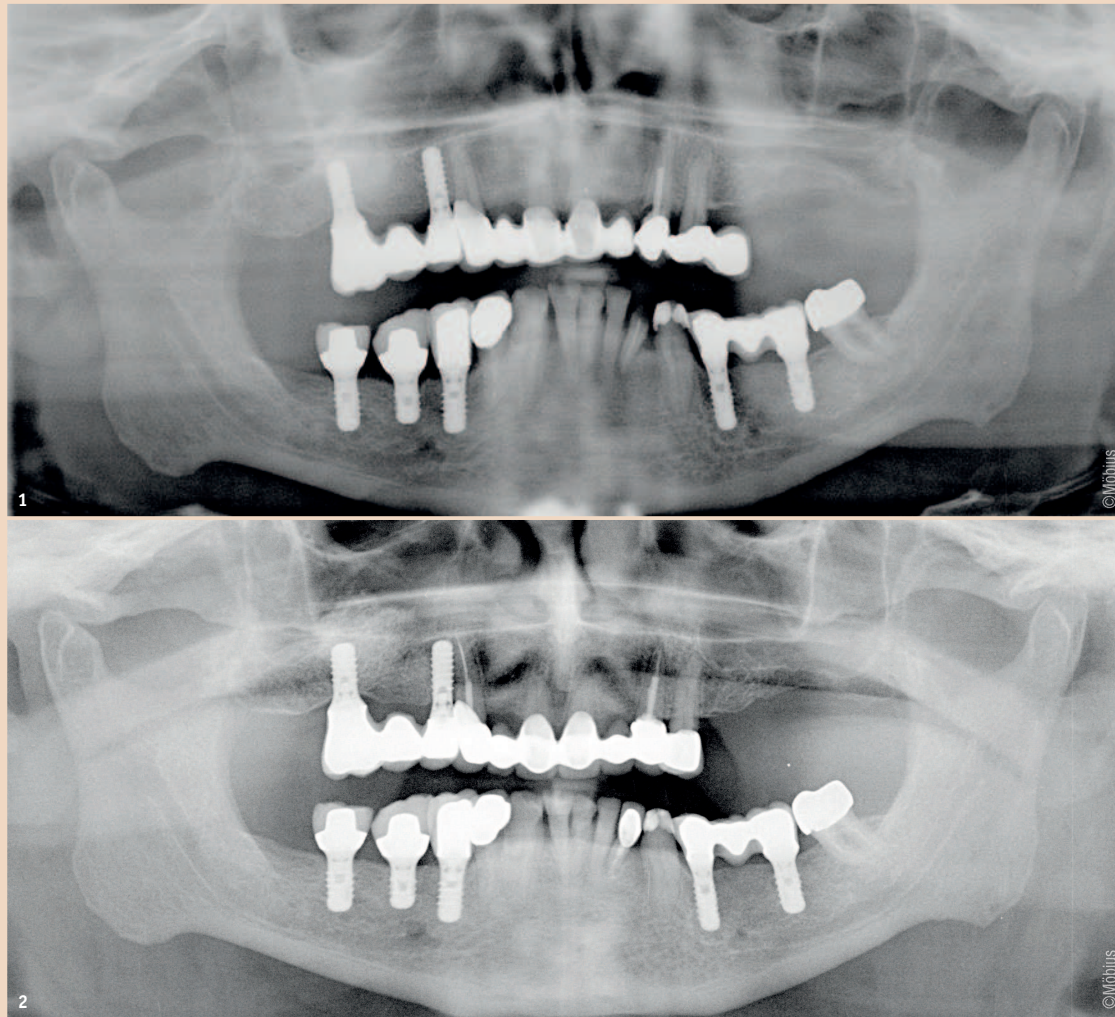


Abb. 1: Therapiebeginn: Aufnahme vom 6. März 2014. – Abb. 2: 1,5 Jahre nach Therapieabschluss: Aufnahme vom 12. April 2016.

jedoch technisch dafür ausgerüstet, diese zu therapieren. Wie kann ein wirksames Biofilmmanagement an Implantaten erfolgen? Dieses funktioniert weder mit Ultraschall oder Schallsystemen an Implantaten mit verminderter Osseointegration noch mit Handinstrumenten bei freiliegendem Schraubengewinde. Genauso kommen Pulverstrahler nicht tief genug in die Tasche, und auch rotierende Instrumente sind dafür nicht das geeignete Mittel der Wahl.

Für die Periimplantitistherapie ist zu empfehlen:

1. Vector Paro (DÜRR DENTAL) – Vibrationslos arbeitend, nicht durch Schwingungen, die auf das Implantat gerichtet sind, sondern nach dem Vektorprinzip parallel zum Implantat mit ausreichender Kühlung.
2. Subgingivaler Pulverstrahler – Genau wie supragingival reicht es nicht, nur den Zahnstein zu entfernen, sondern im Anschluss an die Zahnsteinentfernung sollte mit einem Pulverstrahl die Fläche gereinigt werden. Infragingival ist dies nicht anders, die Konkremente werden mit dem Vector Paro und die Beläge mit dem Air-Flow (EMS) entfernt.
3. Abschließend wird durch eine CHX-Druck-Saug-Spülung mit RinsEndo (DÜRR DENTAL) die Tasche vollständig von Pus und Fremdkörpern gereinigt.
4. Nobody is perfect – und deshalb ist zwingend eine Kontrolle erforderlich. Diese erfolgt mit dem DIAGNOdent pen, zusammen mit der Paro-Sonde Saphir (KaVo). DIAGNOdent ist ein Diagnose-

gerät, das über einen Laserstrahl eine prozentuale Wahrscheinlichkeit berechnet, ob sich in der Tasche noch Konkremente befinden. Diese Aussage ist zwingend notwendig, weil verbleibende Konkrementreste eine Osseointegration verhindern.

5. Applikation einer Miniportion Vitapex, darauf Kollagenase-Hemmer und Reso-Pac (Hager & Werken).

Ein im Pus stehendes Implantat ist vergleichbar mit einem Splitter im Finger. Wird der Splitter nicht entfernt, kommt es zur Abstoßungsreaktion und der Splitter eitert heraus. Das Problem der Periimplantitis ist, das wir das eiternde Implantat aber im Körper behalten wollen. Die allgemein gängige Therapie, Antibiotika einzusetzen, verstärkt das Problem zusätzlich. Das Implantat wird letzten Endes locker, weil zu viele Osteoklasten aktiv sind. Wir haben einen negativen Knochenstoffwechsel. Therapiert wird dabei nur die Infektion, also die Entzündung, es werden die Mikroorganismen abgetötet. Es gibt jedoch keine Mikroorganismen, die parodontalen Knochen abbauen. Knochenabbau ist ein körpereigenes Geschehen. So müssen, um den Knochenabbau zu stoppen, in der Therapie die zu viel aktivierten Osteoklasten inaktiviert werden. Durch den Einsatz von Antibiotika erhält man in kurzer Zeit ein klinisch schönes Bild und einen zunächst zufriedenen Patienten. Aber durch die antibiotische Wirkung werden mehrere Reaktionen ausgelöst, die letztendlich zu einer vermehrten Freisetzung von MMP und

zu einer gesteigerten Aktivierung der Osteoklasten führt.^{21,14}

Zusammenfassend heißt das: Entzündung und Knochenabbau sind unterschiedliche Prozesse und haben unterschiedliche Ursachen. Aus diesem Grund brauchen Mikroorganismen und zu viel aktivierte Osteoklasten auch unterschiedliche Therapien: Eine Therapie der Entzündung und eine Therapie des Knochenstoffwechsels.⁷⁻²⁰

Falldemonstration

Ein Patient sucht uns auf, um eine zweite Meinung einzuholen. Er ist 75 Jahre alt, seit 25 Jahren bei seinem Zahnarzt in Behandlung, geht regelmäßig halbjährlich zur professionellen Zahnreinigung und kommt allen Empfehlungen seines Zahnarztes nach. Er ist gesund, nimmt keine Medikamente und ist voll bezahnt. 2011 bemerkt der Patient zunehmende Zahnlockerungen und es erfolgt eine systematische PA-Behandlung. Der Erfolg hält sich in Grenzen, 2012 werden mehrere Zähne extrahiert. 2013 werden Implantate gesetzt an 14, 16, 34, 36, 45, 46 und 47. Im August 2013 erfolgt die prothetische Rekonstruktion. Seit 2014 hat der Patient Beschwerden an den Implantaten 34 und 14. Als der Zahn 32 im Gingivaneiveau frakturiert und nur ein Wurzelrest verbleibt, empfiehlt der Zahnarzt 42, 41, 31 und 32 zu extrahieren und auch hier Implantate zu setzen. Weil der Patient aber indessen zunehmende Beschwerden an 14 und 34 hat, ist er mit weiteren Implantaten zurückhaltend.


Wir empfehlen eine erneute PA-Behandlung mit Therapie des Knochenstoffwechsels. Eine solche

Therapie dauert neun Monate und umfasst zehn Behandlungen.⁷⁻¹¹ Wenn sich der Patient einen Arm bricht, dauert es ca. sechs bis neun Monate, bis der Arm wieder voll belastbar ist. Diese Zeit brauchen wir auch bei der Therapie des Knochenstoffwechsels im Mund.

Schritte der Therapie:

1. Der Knochenstoffwechsel ist in den negativen Bereich gerutscht, weil der Knochenaufbau zu gering ist. Leider ist der Patient hier nur teilweise mitgegangen und wollte alte Gewohnheiten nicht zu stark variieren.¹²⁻²⁰
2. Da wir den Knochenaufbau nicht weit genug gesteigert bekommen, um Knochenaufbau gleich Knochenabbau zu setzen, wird in der Therapie der Knochenabbau gebremst. Dies erfolgt mit einem Kollagenase-Hemmer, der einmal monatlich nach der professionellen Zahn-, Implantat- und Taschenreinigung sowie dem Biofilmmanagement auf die Gingiva, oder, wenn möglich, in die Tasche appliziert wird. Der Kollagenase-Hemmer muss abgedeckt werden mit Reso-Pac (Hager & Werken) und sollte vier Stunden in situ verbleiben. Der Patient darf vier Stunden nicht essen und trinken.^{10,11}
3. Parallel haben wir den Patienten in seiner häuslichen Hygiene umgestellt auf „Effektive Mikroorganismen“. Denn Ziel ist es nicht, Mikroorganismen abzutöten, sondern vielmehr, die Zusammensetzung der Mikroorganismen von pathogen zu regenerativ zu verschieben. Die Therapie dauerte neun Monate à zehn Behandlungen.¹⁰
4. Zusätzlich zu dem Kollagenase-Hemmer wird in die Tasche um das Implantat ein wenig Vitapex appliziert. Es handelt sich um ein Kalzium-Direktpräparat, welches nicht aushärtet und vollständig resorbiert wird.

Kontakt



Dr. Ronald Möbius, M.Sc. (Parodontologie)

Praxis für Zahnerhaltung & Kieferorthopädie
Bergstraße 1c
19412 Brüel, Deutschland
Fax: +49 38483 315-39
info@moebius-dental.de
www.moebius-dental.de

